

CASOS VINCULADOS A
PATOLOGÍA OBSTÉTRICA

CASOS VINCULADOS A PATOLOGÍA INTERCURRENTE

SOLICITUDES DENEGADAS

SOLICITUD DENEGADA
Y MUERTE MATERNA

CASOS VINCULADOS A MALFORMACIONES CONGÉNITAS LETALES

ABORTO TERAPÉUTICO DESDE LOS SERVICIOS DE SALUD

DR. SANTIAGO CABRERA

DR. MIGUEL GUTIERREZ

DR. PEDRO MASCARO

DR. CARLOS SILVA

Coordinador general

DR. LUIS TÁVARA

Autores: Dr. Santiago Cabrera,
Dr. Miguel Gutierrez,
Dr. Pedro Mascaró,
Dr. Carlos Silva

Coordinación General: Dr. Luis Távara

Revisión: Rossina Guerrero

Corrección de Estilo: Rosa Cisneros

Diseño y diagramación: Julissa Soriano

Impresión: erre&erre artes gráficas

© Centro de Promoción y Defensa de los Derechos Sexuales y Reproductivos (PROMSEX)

Pasaje Los Pinos 156, Oficina 804,

Miraflores, Lima 18 - Perú

Telefax: (511) 243 0460 / (511) 447 8668

www.promsex.org

Hecho el Depósito Legal en la Biblioteca Nacional del Perú N° 2008 - 14015

ISBN: 978-603-45154-5-1

Impreso en Perú, octubre 2008

Esta publicación ha sido posible gracias al apoyo de:

International Women's Health Coalition

Planned Parenthood Federation of America, Inc. International

Hivos

CASOS VINCULADOS A
PATOLOGÍA OBSTÉTRICA

CASOS VINCULADOS A PATOLOGÍA INTERCURRENTE

SOLICITUDES DENEGADAS

SOLICITUD DENEGADA
Y MUERTE MATERNA

CASOS VINCULADOS A MALFORMACIONES CONGÉNITAS LETALES

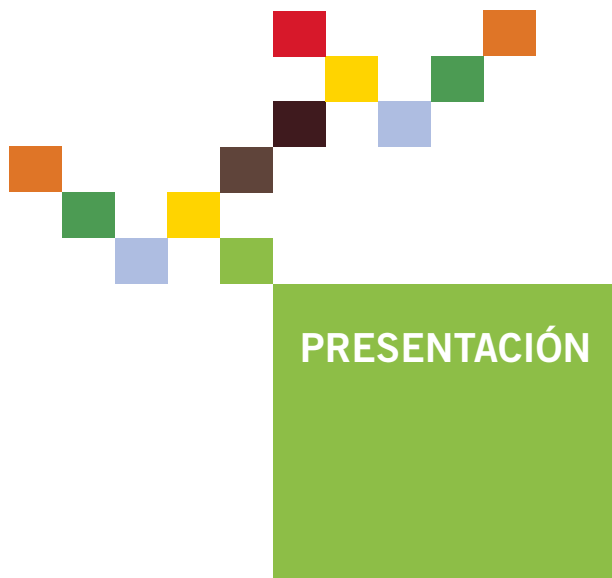**ABORTO
TERAPÉUTICO
DESDE LOS
SERVICIOS
DE SALUD**

PROMSEX 

CENTRO DE PROMOCIÓN Y DEFENSA DE LOS DERECHOS SEXUALES Y REPRODUCTIVOS

CONTENIDO

- 3 Presentación
- 7 Introducción
- 13 Casos vinculados a patología obstétrica
- 19 Casos vinculados a patología intercurrente
- 25 Casos vinculados a malformaciones congénitas letales
- 33 Solicitudes denegadas
- 36 Solicitud denegada y muerte materna
- 39 Comentario Final




En un contexto de estigmatización y de censura, hablar de aborto terapéutico resulta difícil, pues aunque parezca obvio que el embarazo en algunos casos puede poner en riesgo la salud y la vida de las mujeres, esto es todavía un asunto poco comprendido, en especial por quienes están decidiendo las políticas públicas, pero se encuentran muy lejos de quienes día a día enfrentan estas situaciones: Las mujeres y sus médicos (as).

Negar la existencia del aborto terapéutico en los servicios de salud es silenciar una parte clave de la obstetricia, pues su atención es mucho más frecuente de lo que las cifras revelan. Es sabido que muchas veces en los hospitales se enmascara la interrupción legal del embarazo y se le registra bajo otra definición, porque al parecer resulta más cómodo mantener esta realidad en el limbo, que enfrentarla como un problema que afecta cotidianamente a las mujeres de nuestro país.

A este silencio han querido responder un grupo de prestigiosos médicos, quienes bajo la conducción del doctor Luis Távora, decidieron recoger casos emblemáticos que reflejan situaciones vividas por miles de mujeres, y que se presentan de modo mucho más frecuente de lo que parece, o de lo se reporta.

La evidencia que presentan no sólo da cuenta de hechos reales, sino muestra resultados positivos, en donde muchas mujeres pudieron ser rescatadas con bien de los efectos negativos que tuvo para ellas un embarazo. Pero también muestra consecuencias fatales, en donde se impuso el temor, la desidia, violándose así derechos fundamentales de las mujeres.

Tenemos la seguridad de que la mayor parte de los médicos y mé-



dicas, especialmente las (os) gineco-obstetras, ponen al servicio de las mujeres lo mejor de sus conocimientos y eso permite salvar vidas. En ese sentido, esta publicación se orienta a dar soporte a esta voluntad y compromiso, y a promover un espacio de diálogo, en donde mujeres y proveedores de salud logren apropiarse de sus derechos elementales, más aún cuando éstos están reconocidos por las leyes nacionales, como es el caso del aborto terapéutico en el Perú.

Susana Chávez

Directora

**Centro de Promoción y Defensa de los Derechos Sexuales
y Reproductivos - PROMSEX**



INTRODUCCIÓN

Dr. Luis Távara Orozco

*Coordinador del Comité de Derechos Sexuales y Reproductivos,
Federación Latinoamericana de Sociedades de Obstetricia y
Ginecología*

Actualmente, no existen dudas para afirmar que el aborto inducido e inseguro es un grave problema de salud pública y por lo tanto, una vulneración a los derechos de las personas, aún más en países con leyes restrictivas. Sólo debemos recordar que la tasa de aborto –que se mide como el número de abortos que se dan en un país por cada 1000 mujeres en edad fértil (15 a 49 años) es claramente más baja en aquellos lugares donde se imparte tempranamente educación sexual, existe un acceso amplio a los métodos anticonceptivos y acceso liberal para su ejecución, si se compara con la tasa existente en aquellos países con legislación poco permisible (1,2).

El aborto es una práctica común en todo el mundo y tal vez fue el primer método de regulación de la fecundidad utilizado por la especie humana. Se sabe de su existencia en todas las épocas y culturas; así los primeros datos sobre su aplicación se remontan a 4 mil años (3).

Cuando se habla del aborto es común que se susciten dos posiciones antagónicas. La primera, absolutamente contraria a su ejecución y de defensa cerrada al concebido sin prestar interés a la condición de la mujer y la segunda, a favor del aborto, porque la mujer tiene derecho a decidir. Lo cierto es que esto representa un falso dilema, pues nadie puede estar a favor de la ocurrencia del aborto. La diferencia radica en los enfoques. Algunos creen que se puede controlar la frecuencia del aborto con severos castigos sociales y legales para quienes lo provocan, o ayudan a que ocurra; otros se orientan a la comprensión de las razones de su aplicación, porque esta decisión para las mujeres no es un asunto sencillo, es una respuesta a sus conflictos y necesidades (4).

Las sociedades del mundo han buscado sus propias maneras de enfrentar el aborto. Los informes de Naciones Unidas reportan que el 98 por ciento de los países del mundo permiten el aborto para salvar la vida de las mujeres, 65 por ciento para preservar la salud física, 62 por ciento para preservar la salud mental, 43 por ciento en casos de violación e incesto, 39 por ciento en casos de malformaciones congénitas fetales, 33 por ciento en caso de problemas sociales y económicos y 27 por ciento a solicitud de la gestante (5).

El aumento en la frecuencia de uso de los anticonceptivos es una estrategia para lograr la reducción de la ocurrencia del aborto; sin embargo su aplicación, por sí sola, no contribuye a erradicarla. En

el Perú, durante los últimos 50 años se incrementó paulatinamente el uso de métodos anticonceptivos, pero la ENDES continúa reportando que sólo el 50 por ciento de las mujeres en edad fértil utilizan métodos modernos (6).

Por otro lado, Perú es uno de los países latinoamericanos con legislación restrictiva sobre el aborto y presenta, además, una de las tasas más elevadas de aborto inducido en la región (2, 7). El Código Penal Peruano establece en su artículo 119: “No es punible el aborto cuando es realizado por un médico con el consentimiento de la mujer o de su representante legal, si lo tuviera, cuando es el único medio para salvar la vida de la gestante o evitar daño grave y permanente en su salud” (8). Por lo tanto, establece lo que se define como aborto terapéutico (9), aceptado por el público en general según el resultado de recientes encuestas y por los médicos gineco-obstetras peruanos (10).

La legalidad del aborto terapéutico, establecido por el Código Penal Peruano, no está respaldada por una norma administrativa nacional que regule su aplicación en los establecimientos públicos y privados. Este hecho, indiscutiblemente, crea una confusión para los proveedores de salud y para las usuarias de los servicios y dificulta la recolección de información fidedigna sobre la atención de abortos por razones terapéuticas en los establecimientos de salud.

Quiénes practicamos la ciencia y el arte de la Obstetricia y Ginecología sabemos que la mayoría de los embarazos transcurren dentro de la normalidad. Sin embargo, un número importante se desarrolla sobre patologías previas o éstas se producen o insertan durante la gestación y complican su curso, o agravan el estado

de enfermedad previo, y pueden ser causa de las llamadas muertes maternas indirectas (10). Las situaciones mencionadas han sido muy bien comprendidas por diferentes especialistas, quienes evaluaron estas patologías y dictaminaron la posibilidad de interrupción del embarazo por razones médicas, tomando en cuenta además, la decisión de la gestante (11).

Estos antecedentes motivaron la búsqueda de algunos casos emblemáticos que se produjeron en los establecimientos públicos y privados del país, y solicitamos la participación de un conjunto de especialistas reconocidos, como los doctores Santiago Cabrera, Miguel Gutierrez, Pedro Mascaro y Carlos Silva, con el propósito de que identifiquen los casos de gestantes tributarias de aborto terapéutico, sin querer afirmar que fueron ellos quienes entregaron directamente la atención. De esa manera se reunieron 18 casos que reflejan algunas características de las mujeres que acuden en búsqueda de ayuda a los establecimientos de salud, para solucionar sus sufrimientos. Los casos expuestos a continuación fueron agrupados de acuerdo a patologías comunes.

Referencias

- 1.- Henshaw SK, Singh S, Haas T. *The incidence of abortion on world wide. International Planning Perspectives 1999; 25 (Suplem.): 530-538.*
- 2.- Singh S, Wulf D. *Estimated levels of abortion in six Latin America Countries. International Planning Perspectives 1994; 20(1): 4-13.*
- 3.- Hurst J. *La historia de las ideas sobre el aborto. Montevideo: Católicas por el derecho a decidir, 1992.*
- 4.- Faundes A, Barzelato J. *El drama del aborto. En busca de un consenso. Primera edición en Chile. Santiago de Chile: LOM Ediciones 2007; 213 pp.*
- 5.- WHO. *Safe abortion: Technical and policy guidance for health systems. Geneva: WHO 2003; 106 pp.*
- 6.- Instituto Nacional de Estadística e Informática. *Encuesta Nacional de Desarrollo en Salud. ENDES continua 2007.*
- 7.- Ferrando D. *El aborto clandestino en el Perú. Hechos y cifras. Lima: Flora Tristán/Pathfinder Internacional, 2002.*
- 8.- *Código Penal Peruano 1991.*
- 9.- Velasco A, Gómez- Ponce de León R. "Aborto terapéutico". En: Faundes A, et al. *Uso del Misoprostol en Obstetricia y Ginecología, 2ª Edición. FLASOG 2007, pp 59-76*
- 10.- Távara L, Sacsa D. *Conocimientos, actitudes y prácticas de médicos ginecoobsteras peruanos en relación al aborto. Lima: Centro de Promoción y Defensa de los Derechos Sexuales y Reproductivos 2008; 48 pp.*
- 11.- *Sociedad Peruana de Obstetricia y Ginecología. Comité de Derechos Sexuales y Reproductivos. Relato Final del Taller de Sociedades Médicas para identificar el perfil clínico para el aborto terapéutico. Lima: SPOG/ PROMSEX 2006; 18 pp.*



Caso 1

Una mujer de 22 años de edad con estudios secundarios, en unión estable que desarrollaba su primer embarazo (primigesta). Acudió a la emergencia del establecimiento de salud por presentar pérdida de líquido amniótico a las 18 semanas de embarazo. El examen físico y la ecografía confirmaron gestación de 19 semanas y la presencia de escaso líquido amniótico. Frente a la posibilidad de una corioamnionitis (*i*) y con el diagnóstico de aborto inevitable, se concluyó terminar el embarazo.

Se prescribió la administración de 200 ug. de Misoprostol por vía vaginal y 200 ug. por vía oral cada 4 horas en número de 4 dosis, que produjeron la expulsión de feto y placenta dentro de

las siguientes 24 horas. Fue necesario realizar un legrado uterino y a los dos días se le dio de alta en buenas condiciones.

(i) Corioamnionitis: Infección de las membranas que envuelven al feto dentro del útero materno.

Caso 2

Una mujer de 30 años de edad, con estudios secundarios completos, casada y con tres hijos. Tenía 20 semanas en su cuarto embarazo y concurrió al establecimiento de salud por pérdida de líquido amniótico en regular cantidad. El examen confirmó la pérdida de líquido y ausencia de contracciones uterinas. Con el diagnóstico de aborto inevitable se decidió terminar la gestación.

Se administró 200 ug. de Misoprostol por vía vaginal y 200 ug. por vía oral con intervalo de 4 horas. Después de la segunda dosis presentó contracciones uterinas intensas y expulsión de feto y placenta, luego se procedió al legrado uterino. Fue dada de alta en buenas condiciones al segundo día.

Caso 3

Una mujer de 24 años, trabajadora del hogar, con estudios primarios completos, soltera. Presentaba embarazo de 20 semanas y acudió a la emergencia del establecimiento de salud por dolor de tipo cólico en el hipogastrio *(ii)* y pérdida de líquido en regular cantidad por vía vaginal. El examen clínico confirmó la pérdida de líquido y

ausencia de contracciones uterinas. La ecografía obstétrica reveló un embarazo de 19 semanas y líquido amniótico escaso. Fue diagnosticada de aborto inevitable, por lo que se decidió terminar la gestación.

Se le administró antibióticos y se aplicó Misoprostol 200 ug. por vía vaginal y 200 ug. por vía oral cada 4 horas en número de 4 dosis. En las siguientes 48 horas presentó dinámica uterina y expulsión de feto y placenta, luego de lo cual se realizó legrado uterino. Salió de alta al segundo día en buenas condiciones.

(ii) Dolor en el hipogastrio: dolor en la parte más baja del vientre.

Caso 4

Una mujer de 38 años de edad, con un parto anterior por vía cesárea y gestante de 18 semanas que acudió a la emergencia del establecimiento por presentar 3 días de pérdida de líquido por vía vaginal que humedecía la ropa interior y el tercio superior de los muslos.

La ecografía concluyó que se trataba de un oligoamnios severo *(iii)*. Durante 10 días fue internada en el establecimiento y permaneció en observación. Ante el riesgo de morbilidad materna por probable sepsis y mal pronóstico fetal se propuso terminar la gestación, decisión que fue aceptada por la gestante.

Por el riesgo que representaba la aplicación de Misoprostol en una persona con cesárea previa, se optó por efectuar una

histerotomía corporal clásica (iv), se encontró un feto de 225 gramos y líquido amniótico escaso y de coloración marrón oscura. La paciente evolucionó favorablemente y fue dada de alta.

(iii) Oligoamnios severo: disminución marcada del líquido amniótico que rodea al feto dentro del útero.

(iv) Histerotomía corporal clásica: incisión en el fondo o cuerpo del útero.

Caso 5

Una mujer de 26 años con 22 semanas de gestación y un antecedente de aborto en su primer embarazo. Acudió a la emergencia del establecimiento de salud por presentar pérdida de líquido amniótico. Fue internada, recibió tratamiento con antibióticos y se le informó de los efectos que la ruptura de membranas podría ocasionar en ella y en el feto, por lo que firmó el consentimiento informado para solicitar la interrupción del embarazo.

Una junta médica rechazó la autorización. Al noveno día del internamiento presentó signos de corioamnionitis por lo que el médico de turno administró 400 ug. de Misoprostol por vía vaginal y 200 ug. por vía oral, que provocaron la expulsión el feto. Se realizó legrado uterino. La evolución fue favorable y fue dada de alta.

Los cinco primeros casos tienen en común la ruptura prematura de membranas en la primera mitad del embarazo, con riesgos para la madre y el feto. Este cuadro está vinculado a un origen infeccioso que perjudica la cavidad corioamniótica y puede extenderse al útero y desencadenar una sepsis (v), con complicaciones maternas severas. En estas condiciones, el feto puede ser víctima de: sinequias intraútero (vi), hipoplasia pulmonar (vii), alteraciones físicas de los miembros, y adoptar posiciones viciosas (síndrome de Potter) (viii). Frente a estos riesgos evidentes, la conducta médica más adecuada es el término del embarazo, como ocurrió en estos casos, excepto en uno, debido a la decisión de la junta médica, pero ante la evidencia de corioamnionitis, varios días más tarde de presentada la solicitud, el médico tratante interrumpió acertadamente la gestación.

(v) *Sepsis: infección que se extiende a otras partes del organismo.*

(vi) *Sinequias intraútero: cicatrices dentro del útero que unen entre sí las paredes uterinas.*

(vii) *Hipoplasia pulmonar: falta de desarrollo de los pulmones.*

(viii) *Síndrome de Potter: malformación congénita en la que el feto presenta alteración grave de las extremidades, de la cara y falta de desarrollo pulmonar que lo exponen a muerte dentro del útero, o muerte inmediatamente después de nacer.*



CASOS VINCULADOS A PATOLOGÍA INTERCURRENTE

Caso 6

Una mujer de 24 años de edad, en su primer embarazo (primigesta) con antecedente de insuficiencia renal y tratamiento por diálisis, en espera de un trasplante renal. No había recibido orientación en anticoncepción y en cuanto los médicos tratantes detectaron la gestación solicitaron al servicio de obstetricia del establecimiento de salud la interrupción del embarazo por los riesgos que representa la patología mencionada para la vida de la mujer.

A las 8 semanas de gestación ingresó al servicio de obstetricia durante 3 semanas, pero se le denegó el aborto terapéutico y salió de alta. Entonces acudió a otro establecimiento de salud. Aquí fue reevaluada y se le encontró con un embarazo de 14 semanas y anemia severa (Hemoglobina 5 gramos).

Se hizo transfusión de sangre y se aplicó Misoprostol, para la expulsión del feto. Fue dada de alta y poco tiempo después recibió un trasplante renal.


COMENTARIO

Este caso es un ejemplo típico de aborto terapéutico por patología no obstétrica. Los especialistas conocen los graves riesgos que implica un embarazo en una mujer con insuficiencia renal y diálisis, y por ello, se advierte la falta de convicción del personal médico en el primer establecimiento de salud para atender las necesidades de la gestante. Si no hubiera sido atendida en el segundo establecimiento, se le hubiese expuesto al riesgo de muerte materna por causa indirecta.

Caso 7

Una mujer de 33 años de edad, grado de instrucción primaria completa, trabajadora independiente, soltera y de religión católica. Tuvo 4 partos vaginales anteriores y no usaba anticonceptivos. Su madre había fallecido con un cáncer uterino.

Fue derivada desde un centro oncológico al establecimiento de salud por presentar embarazo de 22 semanas, dolor en el hipogastrio y flujo vaginal sanguinolento maloliente. Al examen clínico se confirmó la presencia de Cáncer de Cuello Uterino estadio IIB (ix).



Con este diagnóstico se decidió interrumpir el embarazo, por lo que se aplicó Misoprostol vía vaginal y vía oral. En las siguientes 24 horas expulsó feto muerto de 480 gramos. Se procedió a legrado uterino y al cuarto día se le dio de alta con transferencia al centro oncológico de origen para seguir tratamiento.

CASOS
VINCULADOS
A PATOLOGÍA
INTERCURRENTE

(ix) Cáncer que ha invadido los tejidos más allá del útero.

Caso 8

Una mujer de 32 años de edad, en unión estable, grado de instrucción secundaria completa, ocupación ama de casa, 4 partos anteriores y 1 aborto. Fue referida desde un centro oncológico especializado (x) por presentar sangrado vaginal de 2 meses de evolución y diagnóstico de Cáncer Invasivo de Cuello Uterino, en tratamiento por radioterapia.

La evaluación del centro de referencia encontró una gestación de 15 semanas y Cáncer de Cuello Uterino. Se decidió entonces terminar el embarazo. Recibió Misoprostol vía oral y vía vaginal. Expulsado el feto se hizo legrado uterino y transfusión de 2 unidades de glóbulos rojos.

Evolucionó favorablemente, fue dada de alta y transferida al establecimiento oncológico especializado de origen para continuar su tratamiento.

(x) Centro oncológico: establecimiento de salud en donde se atienden pacientes con cáncer.

Caso 9

Una mujer de 34 años de edad, en unión estable, con instrucción primaria completa, ama de casa, con 6 partos anteriores y 4 hijos vivos. Fue referida desde un establecimiento de la selva central por presentar hemorragia vaginal durante 3 semanas, acompañada de pérdida de peso y marcada palidez.

En el examen clínico se encontró gestación de 16 semanas y tumor en el cuello uterino, de 7 cm., superficie irregular, sangrante y con mal olor, que fue diagnosticado como Cáncer de Cuello Uterino estadio IIB. Fue transferida a un centro oncológico especializado donde recibió radioterapia. Después fue referida a un servicio de ginecoobstetricia de otro establecimiento de salud con la solicitud de interrupción del embarazo.

Una junta médica dictaminó que la solicitud de interrupción del embarazo procedía ante este caso. Se le administró Misoprostol oral y vaginal y luego de la expulsión fetal se hizo legrado uterino. El caso fue derivado, una vez más, al centro oncológico especializado de origen para continuar el tratamiento.

Caso 10

Una mujer casada de 33 años, grado de instrucción secundaria incompleta, ocupación ama de casa, con tres partos previos.

Ingresó al establecimiento de salud referida de un centro oncológico especializado con diagnóstico de Cáncer gástrico - carcinomatosis

(xi). El examen clínico confirmó gestación de 20 semanas y cáncer gástrico avanzado. La gestante y su esposo solicitaron la interrupción del embarazo.


Se realizó Junta Médica, la misma que dictaminó favorablemente la solicitud. Se procedió con Misoprostol, obteniéndose expulsión del feto al segundo día. Se hizo transfusión de sangre y legrado uterino. Evolucionó favorablemente y al tercer día fue dada de alta para ser tratada en el centro oncológico especializado.

(xi) *Carcinomatosis: cáncer avanzado, extendido dentro del abdomen.*



COMENTARIO

Los cuatro casos se presentaron en mujeres en la tercera década de vida, madres de varios hijos y con el diagnóstico de embarazo en el segundo trimestre y presencia de cáncer invasivo. Todos fueron resueltos favorablemente con el uso de Misoprostol, que permitió a las mujeres tener acceso al tratamiento especializado para controlar la evolución de la enfermedad. El aborto terapéutico fue bien planteado y exitosamente resuelto. Si no se hubiese interrumpido la gestación, se habrían producido previsibles consecuencias desfavorables para la salud y la vida de estas mujeres.



Caso 11

Una mujer de 26 años de edad, primigesta, internada en el establecimiento de salud por presentar hiperemesis gravídica (xii) y deshidratación moderada en un embarazo de 14 semanas.

La ecografía reveló la presencia de anencefalia. Al conocer el diagnóstico la gestante solicitó aborto terapéutico, petición atendida por una junta médica, que dictaminó por su procedencia.

A las 15 semanas de gestación, se le aplicó Misoprostol 400 ug. por vía vaginal en dos dosis y expulsó el feto. Se realizó legrado uterino y luego de evolución favorable se le dio de alta.

(xii) *Hiperemesis gravídica: náuseas y vómitos severos.*

Caso 12

Una mujer con nueve semanas de gestación y diagnóstico de probable higroma quístico (xiii) en el embrión, que fue confirmado mediante nueva ecografía a las 10 semanas. Ante esta situación ella solicitó reiteradamente terminar el embarazo y no se le respondió.

A las 15 semanas de embarazo el feto presentaba higroma quístico e hidrotórax (xiv). A las 20 semanas ingresó por emergencia con óbito fetal y diagnóstico de higroma quístico e hidrotórax fetal. Se le administró Misoprostol 400 ug. vía vaginal y 400 ug. vía oral en un número de tres dosis. Expulsó el feto 10 horas después y se realizó legrado uterino. La evolución fue favorable y se le dio de alta.

(xiii) Higroma quístico: tumor benigno que asienta en la nuca del feto y que puede ir acompañado de trastornos neurológicos.

(xiv) Hidrotórax: presencia de líquido dentro del tórax fetal.

Caso 13

Una mujer de 34 años, primigesta, en cuidado prenatal desde las 14 semanas. Una ecografía a las 18 semanas certificó la presencia de mioma uterino y feto con anencefalia. La junta médica recomendó el aborto terapéutico, pero la jefatura del servicio no aceptó.

Al sexto día de la hospitalización se detectó óbito fetal, el equipo de guardia administró Misoprostol 400 ug. cada 12 horas en tres oportunidades. Después de la expulsión del feto se procedió a legrado uterino. Se dio alta en buenas condiciones.



Caso 14

Una mujer de 37 años, en segunda gestación y con antecedente de un parto anterior terminado por vía cesárea.

Acudió al establecimiento de salud a las 18 semanas de embarazo. Una evaluación ecográfica reveló la presencia de holoprocencefalia (xv), alteración grave del sistema nervioso central del feto. A su solicitud, fue reevaluada por especialista neurólogo, quien solicitó una nueva ecografía, que arrojó el mismo resultado. Ante esta evidencia, el médico neurólogo informó a la gestante que el pronóstico de vida para el niño nacido era reducido. Con esta información regresó a su médico tratante y solicitó la interrupción del embarazo cuando contaba con 22 semanas de embarazo.

Ante las reiteradas solicitudes y súplicas de la mujer, finalmente se interrumpió clínicamente el embarazo. Se consideró el antecedente de una cesárea previa y se descartó el uso de Misoprostol. Se realizó una histerotomía que confirmó el diagnóstico. No hubo complicaciones postoperatorias y fue dada de alta.

(xv) Holoprocencefalia: separación de los huesos del cráneo y salida al exterior de la masa cerebral.



CASOS
VINCULADOS
A MALFORMA-
CIONES
CONGÉNITAS
LETALES

COMENTARIO

Los cuatro casos se presentaron en el segundo trimestre de embarazo y se diagnosticó una malformación congénita fetal grave, incompatible con la vida. El primero, vinculado a una anencefalia e hiperémesis gravídica. Si bien es cierto que sólo por la anencefalia pudiera argumentarse que se trataría de una motivación eugenésica; si se reconoce las serias consecuencias físicas y psíquicas que tiene esta malformación sobre la madre, la opinión médica cambia y el caso ingresa a la consideración terapéutica.

En el segundo caso, la Junta Médica se pronunció favorablemente por la interrupción, pero la posición del jefe de servicio fue negativa y se procedió al alta. Sin embargo, días más tarde reingresó la gestante con el feto muerto, y podemos afirmar que la naturaleza se encargó de confirmar la grave lesión congénita que provocó la muerte fetal, ante esta situación no hubo otra alternativa que provocar la expulsión.

El tercer caso también fue de anencefalia, en donde la Junta Médica dictaminó la terminación del embarazo, la jefatura no compartió el dictamen y se procedió al alta. Como en el caso anterior, fue la propia naturaleza la que se encargó de resolverlo; la gestante reingresó con el feto muerto y el personal tuvo que proceder a provocar la expulsión.

En el cuarto caso, ante el evidente sufrimiento de la gestante, el establecimiento aceptó lo solicitado y se procedió a realizar el aborto terapéutico para preservar la salud mental de la mujer.

Las anomalías fetales incompatibles con la vida exponen a las mujeres a dos opciones: enfrentar un aborto inducido, o un nacimiento seguido de muerte, si es que el feto no ha muerto antes de nacer.

La existencia de los métodos de diagnóstico que se pueden utilizar, principalmente la ecografía, permite que las mujeres puedan saber, antes del parto, si sus fetos tienen una malformación o anomalía. Pero estos avances tecnológicos tienen, además, un costo psicológico. En algunos casos sus resultados causan estrés, producen ansiedad respecto al curso de la gestación, incertidumbre sobre el futuro y, en algunos casos, reacciones de duelo anticipado, complicado por factores relativos a la edad, personalidad o antecedentes psiquiátricos. Las mujeres que llegan a conocer que son portadoras de un feto con anomalías tienen un sentimiento de ser “defectuosas”, que amenaza su autoestima.

Pueden además existir sentimientos de culpa, relacionados con su incapacidad de crear un niño sano y normal. Al enterarse de la alteración fetal, tanto la mujer como su pareja, pueden mostrar ira y hostilidad hacia el personal médico, la familia o la propia pareja. Pueden caer en depresión a medida que se encaminan

hacia una etapa de aceptación y equilibrio emocional. Si continúa el embarazo, forzado por las circunstancias, pueden producirse repercusiones emocionales: resentimiento y hostilidad hacia el niño que puede durar varios años y dificultades en la adaptación que afecta a una proporción importante de mujeres.

En una reciente publicación de Strong se deja constancia que la mujer que posee información sobre una anomalía congénita en su niño, presenta un cuadro de ansiedad, estrés emocional y shock, aunque también puede caer en depresión de duración prolongada. Estos efectos negativos sobre la madre pueden contribuir significativamente a la presencia de complicaciones del embarazo y desarrollo aún más comprometido del feto. La reacción ansiosa mostrada por los padres se mantiene, a pesar de que la malformación encontrada pueda ser pasible de manejo quirúrgico después del nacimiento.

Recientemente se ha publicado un estudio prospectivo llevado a cabo en Sri Lanka, país que cuenta también con legislación restrictiva en relación al aborto, aún en casos de malformaciones congénitas. Se hizo una entrevista semiestructurada a un grupo de mujeres portadoras de embarazo con malformaciones congénitas letales. Todas ellas se mostraron afligidas y deprimidas al conocer la noticia, sufrieron estrés por llevar un embarazo sin mayores expectativas de vida. Para todas fue muy doloroso compartir la habitación del hospital con otras mujeres cuyos embarazos eran normales. Un grupo de mujeres sintió rechazo hacia sus médicos y todas se expresaron a favor de la legalización del aborto en los casos de malformaciones congénitas incompatibles con la vida.

En un estudio llevado a cabo en Brasil se entrevistó a mujeres después de 40 días de interrumpido el embarazo, como consecuencia de malformaciones congénitas incompatibles con la vida, para recoger información acerca de la situación emocional vivida. La experiencia estuvo marcada por fuertes emociones para las mujeres, quienes tuvieron un terrible *shock* al enterarse del diagnóstico, que fue dado a conocer entre las 13 y las 25 semanas de su embarazo. Lloraron y experimentaron miedo, angustia y se resistieron a aceptar la situación. Cuando decidieron terminar sus embarazos, sintieron tristeza, desesperación y culpabilidad, y esos sentimientos causaron intensos sufrimientos. La eliminación del feto fue la parte más difícil de este drama; sin embargo, después experimentaron alivio por la decisión tomada y creyeron que fue lo más correcto, no obstante la angustia inicial.

Tomando como referencia estos reportes, la inclusión de las anomalías fetales incompatibles con la vida como causales de aborto terapéutico ayudaría a reducir el sufrimiento de las mujeres y contribuiría a la provisión de cuidados integrales de salud.



Caso 15

Una mujer de 36 años, con dos gestaciones previas, una terminada en aborto y un parto por cesárea. Ingresó al establecimiento de salud por presentar gestación de 17 semanas, pérdida de líquido amniótico y oligoamnios severo. Se le administró antibióticos y se le reevaluó en los tres días siguientes.

Una junta médica concluyó que el caso podía ser tributario de aborto terapéutico. Los interesados presentaron la solicitud para la interrupción del embarazo, pero la gestante fue dada de alta durante los trámites. Seis días después del alta reingresó al establecimiento con el diagnóstico de Aborto Incompleto Séptico. Se hizo cobertura con antibióticos de amplio espectro y se procedió a realizar legrado uterino. Una semana más tarde fue dada de alta.

COMENTARIO

Nuevamente un caso en el segundo trimestre, en donde la presencia de ruptura de membranas a temprana edad gestacional y de oligoamnios severo fueron factores para que la gestante solicitara interrumpir el embarazo. Pero por los trámites burocráticos para proceder al dictamen de la Junta Médica se postergó la decisión.

No obstante la administración de antibióticos, se desencadenó el aborto y se produjo una infección sobreagregada que puso innecesariamente en riesgo a esta mujer. Afortunadamente, la rápida intervención con el legrado uterino solucionó el caso, que pudo llegar a consecuencias más graves.

Caso 16

Una joven de 19 años, primigesta. A las 18 semanas de embarazo, como resultado de una ecografía, se diagnosticó anencefalia en el feto. Al conocer el informe, solicitó un aborto terapéutico.

La Junta Médica llevada a cabo concluyó que “debido a que se trata de una anomalía congénita incompatible con la vida y que está produciendo daño en la salud de la madre se dictamina favorablemente para proceder al aborto terapéutico”. Al no estar de acuerdo la jefatura con el dictamen, la interesada reiteró su solicitud y no obtuvo respuesta hasta las 28 semanas.

No se tuvo más información de la gestante.

Caso 17

Una mujer primigesta de 28 años de edad, con embarazo de 19 semanas. Una evaluación ecográfica reveló encefalocele (xvi) y meningocele (xvii) en el feto. Debido a este diagnóstico, presentó solicitud de aborto terapéutico argumentando que su salud psicológica estaba afectada.

Ese mismo día se hizo otra evaluación ecográfica en el establecimiento de salud y se encontró: Gestación de 19 semanas, higroma quístico, hidronefrosis (xviii), cardiopatía congénita (xix) y otras múltiples malformaciones fetales. Frente a estos hallazgos reiteró su solicitud para proceder a la interrupción del embarazo.

No se respondió a su solicitud.

(xvi) Encefalocele: verdadera hernia en la cabeza fetal que permite la salida de las membranas que envuelven el cerebro y, eventualmente, de éste.

(xvii) Meningocele: herniación en la columna vertebral que permite la salida de las membranas que envuelven la médula espinal y, eventualmente, de ésta.

(xviii) Hidronefrosis: dilatación de las vías urinarias del feto.

(xix) Cardiopatía congénita: lesión congénita en el corazón fetal.



SOLICITUDES
DENEGADAS

COMENTARIO

Estos dos casos son reveladores de la angustia que sufren las mujeres al saber que gestan un producto con malformaciones congénitas severas que aseguran un mal pronóstico fetal y neonatal, y que, además, existe la posibilidad de daño en su propia salud.

Lo preocupante es que estas dos mujeres solicitaron la interrupción del embarazo y no fueron atendidas, decisión que deja abierta la puerta para que ellas traten de buscar otra solución, una de las cuales puede ser una interrupción en deplorables condiciones de seguridad, que constituye un grave riesgo para sus vidas.

SOLICITUD DENEGADA Y MUERTE MATERNA

Caso 18

Una mujer de 28 años de edad, gestante por primera vez, con antecedente de cardiopatía congénita: persistencia del conducto arterioso e hipertensión pulmonar. Había recibido la indicación médica de no embarazarse pero no se le explicó cómo evitarlo.

Recibió atención prenatal en un establecimiento del primer nivel de atención, y al conocer que su gestación significaba riesgo, solicitó el aborto terapéutico en otro establecimiento de salud, pero se le denegó.

Cuando contaba con 37 semanas de gestación acudió a la emergencia de un establecimiento de tercer nivel con un tiempo de enfermedad de 15 horas acompañada de inicio brusco, curso progresivo, caracterizado por dificultad respiratoria y cianosis en ambas manos, PA 100/60, frecuencia cardíaca 100 por minuto, frecuencia respiratoria 48 por minuto, albuminuria ++, mal estado general y presencia de crepitantes en ambos campos pulmonares.

Se hizo el diagnóstico de Embarazo de 37 semanas, síndrome de distrés respiratorio (xx), embolismo pulmonar (xxi), no trabajo de parto.

Se practicó cesárea, obteniéndose un recién nacido de 2060 gramos, 37 semanas de edad gestacional, apgar (xxii) 5 al minuto y 7 a los 5 minutos. La paciente presentó cuadro de insuficiencia cardíaca severa y falleció al día siguiente.

(xx) Distrés respiratorio: dificultad respiratoria importante.

(xxi) Embolismo pulmonar: obstrucción de las arterias a nivel de los pulmones.

(xxii) Apgar: medición de vitalidad fetal.



SOLICITUD
DENEGADA
Y MUERTE
MATERNA

COMENTARIO

Este es el caso de una muerte anunciada, en donde evidentemente existen gruesas fallas del sector salud.

En primer lugar, la mujer no debía gestar, por los graves riesgos que representaba un embarazo, pero no se le aconsejó como hacerlo.

En segundo lugar, cuando se identificó el embarazo en el primer nivel de atención no fue remitida con oportunidad a un centro con capacidad resolutive.

En tercer lugar, fue negada la solicitud de un aborto terapéutico y se prefirió someterla al riesgo de sobrellevar un embarazo a pesar de su estado de salud.

En cuarto lugar, no fue remitida nuevamente a un lugar con capacidad resolutive y cuando llegó a la emergencia, fatalmente el caso era de pobre pronóstico y murió a pesar del esfuerzo realizado.



COMENTARIO FINAL

Estos casos emblemáticos contienen varias lecciones que es necesario asimilar:

1. Existe desinformación respecto al derecho que tienen las mujeres para interrumpir su embarazo dentro del marco de lo que señala la ley peruana.
2. El concepto de salud en los(as) profesionales que atienden en los servicios no es integral, es limitado.
3. Cuando los(as) profesionales aplican con claridad el concepto de salud y riesgo materno, se observa que la prestación del servicio de aborto terapéutico es oportuna, y por lo tanto, exitosa.

4. Por el contrario, cuando los(as) profesionales no tienen claro el concepto de salud se rechazan las solicitudes de aborto terapéutico y se somete innecesariamente a las mujeres a riesgos para su vida y salud, como el caso del aborto séptico, la insuficiencia renal y la cardiopatía.
5. Cuando no se tiene claras las indicaciones de aborto terapéutico se obliga a las mujeres a continuar su embarazo, con peligro para su integridad.
6. Por tanto, las lecciones aprendidas ratifican la urgente necesidad de contar desde el Ministerio de Salud con una norma nacional que regule la aplicación del artículo 119 del Código Penal. El objetivo de esta norma o protocolo evitaría que las mujeres pasen la tragedia de llevar un embarazo que representa un riesgo para su integridad.



ISBN: 978-603-45154-5-1



9 786034 515451

PROMSEX 

CENTRO DE PROMOCIÓN Y DEFENSA DE LOS DERECHOS SEXUALES Y REPRODUCTIVOS

www.promsex.org